成人のstridorへのアプローチ

筑波大学総合診療グループ　細井崇弘
監修　筑波大学総合診療グループ　五十野博基

2017年3月9日

GP team TSUKUBA

筑波大学
University of Tsukuba

分野：呼吸器
テーマ：診断

症例78歳女性　主訴　呼吸困難

当院は医療過疎地にある100床程度の小規模病院。
【現病歴】高血圧、糖尿病で近医通院中。入院数日前から咳嗽がみられていた。入院当日に近医を受診し、胸部レントゲン検査を受け肺炎の疑いと診断され帰宅した。
20時近くまでは同居の娘が異常が無い事を確認。
24時頃に娘が帰宅すると、獣の鳴くような声が聞こえ、患者のもとに駆け付けると呼吸苦を訴えており、救急車を要請し当院へ搬送された。
【既往歴】高血圧、糖尿病。喘息無し。
【喫煙歴】なし

入院時現症

来院時、自発開眼しているが、会話困難。

Vital sign:BP 145/90mmHg, HR 130/min, RR36/min,SpO2 86%, BT　38℃

頸部　Stridorを聴取

BVMによる呼吸補助開始するも換気不良

上気道閉塞と判断し、7mmチューブで経口気管挿管

このとき喉頭蓋の浮腫（-）

BGA(Vein)：pH 7.08, PaO2 63Torr, PCO2 99.9 Torr

胸部所見では両側に軽度の coarse cracklesあり

腹部所見は異常なし

症例の経過

- インフルエンザA（＋）
- 呼吸器管理となり入院、ラピアクタ投与と鎮痛・鎮静
- CO2ナルコーシスは改善、耳鼻科と共に喉頭ファイバーで声門より上部に狭窄病変が無い事を確認。
- 意識レベルも清明であり従命可能、自発呼吸も良好であり抜管

抜管後は発語もあり問題なかったが、10数分で呼吸困難を訴え、SpO2が急激に低下したため再挿管。

再挿管時、声帯は確認できたがチューブが声帯を越えるのに非常に難渋した。

Stridorは何が原因だったのか？

抜管による喉頭浮腫？
では救急外来に来た際の最初のStridorは？

<u>Stridorが聞こえたが喉頭蓋炎ではなかったとき、</u>
どのような鑑別疾患を上げ、
どのようにアプローチするのが良かったのか？

Clinical Question

- 成人で気道狭窄が疑われる場合

①鑑別診断は何か？

②初期診断のためのアプローチは？

Stridorとは～身体診察～

- 強い楽音様の音で、明確な一定の音調（一般に400Hz前後）であり、通過障害（閉塞）を示唆する。

・Stridorは吸気時に限られる

・Stridorは常に頸部でより強く聴取されるが、wheezingは常に胸部で聴取される。Am Rev Respir Dis.1983;143:890-892

・気道の直径が8㎜以下になると労作時呼吸困難が出現し、

Crit Care Med 2004; **169:** 1278-1297.

・気道の直系が5mm以下で安静時にも呼吸苦が出現する。

JAMA.1971;216:1984-1985

気道狭窄の分類

upper airway obstruction(UAO)
:口から（鼻腔含め）喉頭.
CAOと同時に認められることも

Central airway obstruction(CAO)
:気管および主気管支

Lower airway obstruction(LAO)
:慢性的な閉塞性肺傷害、喘息やCOPDなど。CAOやUAOとは典型的には合併しない。

Subdivisions of the pharynx

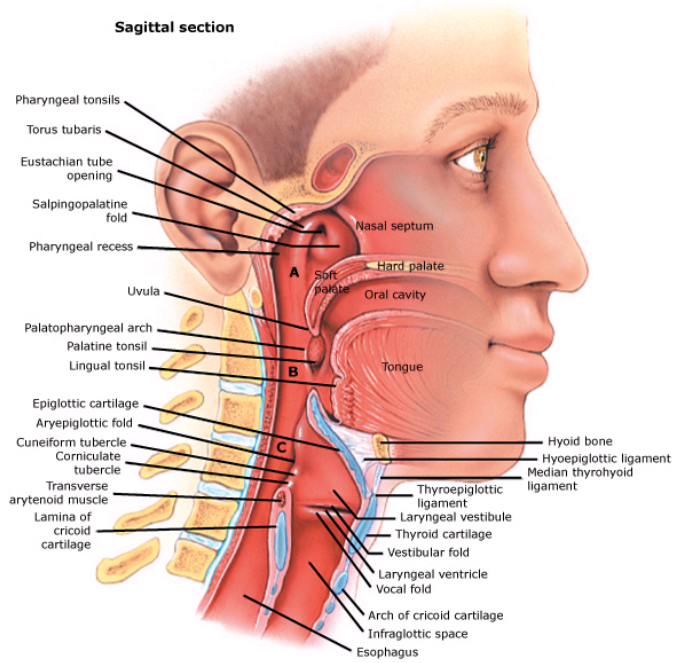

A) Nasopharynx.
B) Oropharynx.
C) Laryngopharynx (hypopharynx and larynx).
Reproduced with permission from: Anatomical Chart Company. General Anatomy. Copyright ©2008 Anatomical Chart Company.

UpToDate®

Anatomy of the tracheobronchial tree

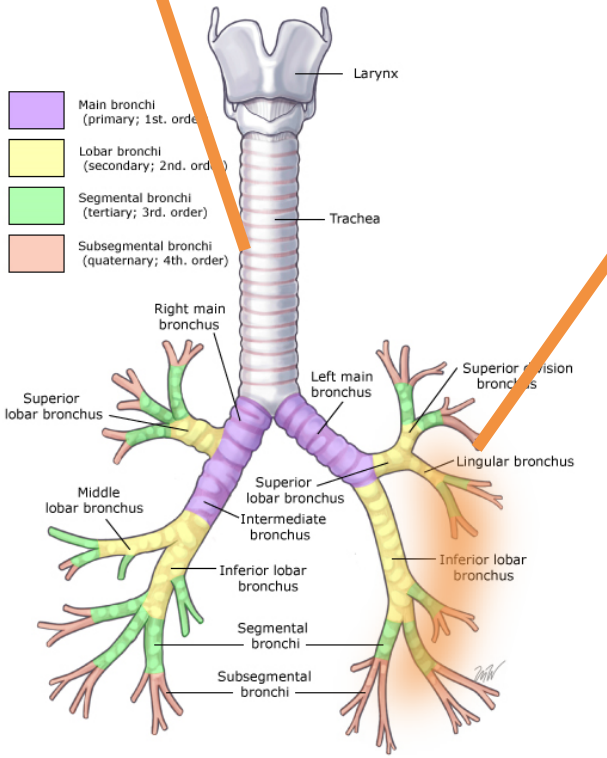

The pulmonary artery and its branches follow the same course as the tracheobronchial tree.

UpToDate®

<u>発症率などの疫学については、</u>
<u>（悪性腫瘍以外の例では）</u>
<u>成人での発生頻度が非常にまれであり、</u>
<u>詳しくは分かっていない。</u>

Up to date: Clinical presentation , diagnostic evaluation,and management of central airway obstruction in adults

病因

TABLE 1. CONDITIONS ASSOCIATED WITH CENTRAL AIRWAY OBSTRUCTION

Malignant	Nonmalignant
Primary endolumenal carcinoma	Lymphadenopathy
Bronchogenic	Sarcoidosis
Adenoid cystic	Infectious (i.e., tuberculosis)
Mucoepidermoid	Vascular
Carcinoid	Sling
Metastatic carcinoma to the airway	Cartilage
Bronchogenic	Relapsing polychondritis
Renal cell	Granulation tissue from:
Breast	Endotracheal tubes
Thyroid	Tracheostomy tubes
Colon	Airway stents
Sarcoma	Foreign bodies
Melanoma	Surgical anastomosis
Laryngeal carcinoma	Wegener's granulomatosis
Esophageal carcinoma	Pseudotumor
Mediastinal tumors	Hamartomas
Thymus	Amyloid
Thyroid	Papillomatosis
Germ cell	Hyperdynamic
Lymphadenopathy	Tracheomalacia
Associated with any of the above malignancies	Bronchomalacia
Lymphoma	Webs
	Idiopathic
	Tuberculosis
	Sarcoidosis
	Other
	Goiter
	Mucus plug
	Vocal cord paralysis
	Epiglottitis
	Blood clot

CAOの原因は多岐に渡るが、悪性疾患が最も多い。
隣接する臓器の腫瘍からの直接浸潤が最多
原発性肺癌が多い（非小細胞癌が多い）。
次いで食道癌、甲状腺癌

非悪性疾患でcommonなのは、
異物誤飲
気管支軟化症
挿管チューブによる狭窄
肺移植後の吻合部狭窄

Crit Care Med 2004; **169:** 1278-1297.

History and examination　sub acuteの場合

- CAOの患者の大抵は週～月単位の症状を呈している。

呼吸困難、咳嗽、血痰、喘鳴など。どれも特異的でない。

気道狭窄の原因によって、

・悪性腫瘍の患者では、全身症状（体重減少）、嗄声、血痰、嚥下困難など。

・喫煙者やCOPDの患者では、呼吸困難、喀痰

・気管気管支軟化症では頻回の気道感染歴

COPDの急性増悪や気管支喘息、気管支炎や肺炎と誤診される例も多い。

⇒症状が持続的、気管支拡張薬への反応が乏しい、片側性の喘鳴、抗生剤投与後4から6週後に胸部X線で浸潤影が改善しないなどの例はCAOを疑う。

Up to date: Clinical presentation , diagnostic evaluation ,and management of central airway obstruction in adults

History and examination　急性発症の場合

- 急激な発症：多呼吸、頻脈、吸気時stridorあるいはwheezes（例　異物誤飲）

- 軽症の気道狭窄病変のある患者においても、

浮腫や出血、気道分泌物の上昇により急激な症状悪化を来しうる。

⇒迅速な評価と気道確保が重要。

Upper airway obstructionとの鑑別

- Stridorがより顕著、呼吸音もより激しい、胸部より頸部で聞かれる。

- UAOは喉頭ファイバーなどで直接観察できる。

- 鑑別疾患；急性喉頭蓋炎、扁桃周囲膿瘍、アナフィラキシーによる血管性浮腫、クループ、口蓋垂炎

Stridorといえば急性喉頭蓋炎？

- 成人10万人あたり0.6～1.9人（デンマーク

J Laryngol Otol.2008;122(8):818

- 成人10万人あたり1.6人（米国 2006）

Annual Estimates of the Population by Five-Year Age Groups and Sex for the United States: April 1, 2000 to July 1, 2006 (NC-EST2006-01)

感染（ウイルス、細菌、混合感染(Hib最多)）、

非感染（異物、外傷、まれに臓器・骨髄移植の合併症として）

リスクファクター：高血圧、糖尿病、薬物中毒者、免疫不全

症状；咽頭痛、嚥下時の痛み（90～100％）、37.5℃以上(26～90％)、含み声（50～80％）、stridorや呼吸不全(**約33％**)、嗄声(20～40％)

⇒気道閉塞は小児よりずっとまれで、気道管理を要するのは約6％という報告も。

Emerg Med J. 2008;25(5):253.

Approach to the child with suspected epiglottitis



* Epiglottitis is more likely in un- or under-immunized children and those with drooling but no cough.

←小児アルゴリズム

成人では、
診断のためにファイバーで直接観察することも許容される。
しかし、気道閉塞の緊急度が高い場合は気道確保が優先される。
直接の観察が難しい場合は、レントゲンによるアプローチも考慮してよいが感度は低い

診断のための評価と初期のマネージメント

- Life-threatening central airway obstruction

まずは気道確保！

バックバルブマスク換気⇒気管挿管（筋弛緩剤は使用を避ける）

気道確保熟練者が対応すべき

no dedicated airway team is available, patient transfer to a specialized center should be considered **after** the patient's airway has been secured and their condition has been stabilized.

気道確保困難時のオプション

輪状甲状靭帯切開、気管切開術、気管支ファイバースコープ。

Up to date: Clinical presentation , diagnostic evaluation,and management of central airway obstruction in adults

画像検査

- 胸部レントゲン

撮影は簡便だが診断に結びつくことは少ない。
気管偏位のような明らかな所見がある場合は有用。

- 気道の完全閉塞が疑われていなければ、

状態が安定した後にCT
⇒異物の発見等,気道内の病変なのか気道外の病変の同定

ダイナミックCT
気管気管支軟化症呼気時に気道断面積が50%以下になる（Golden S Sign）

Figure 1. Patient with tracheal obstruction/deviation due to non–small cell lung carcinoma in the right upper lobe.

Crit Care Med 2004; **169:** 1278-1297.

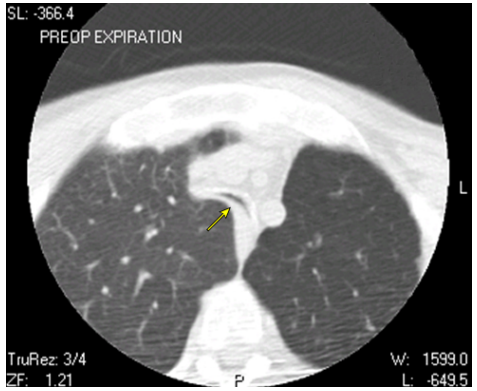

Up to date: Clinical presentation , diagnostic evaluation,and management of central airway obstruction in adults

次に気管支鏡検査

- 気道確保後、

異物誤嚥やチューブより末梢の閉塞機点が疑われれば直ちに。

硬性気管支鏡が入れば評価、治療、場合によっては生検する。

状態が安定して入れば12～24時間以内に気管支鏡検査を行う。

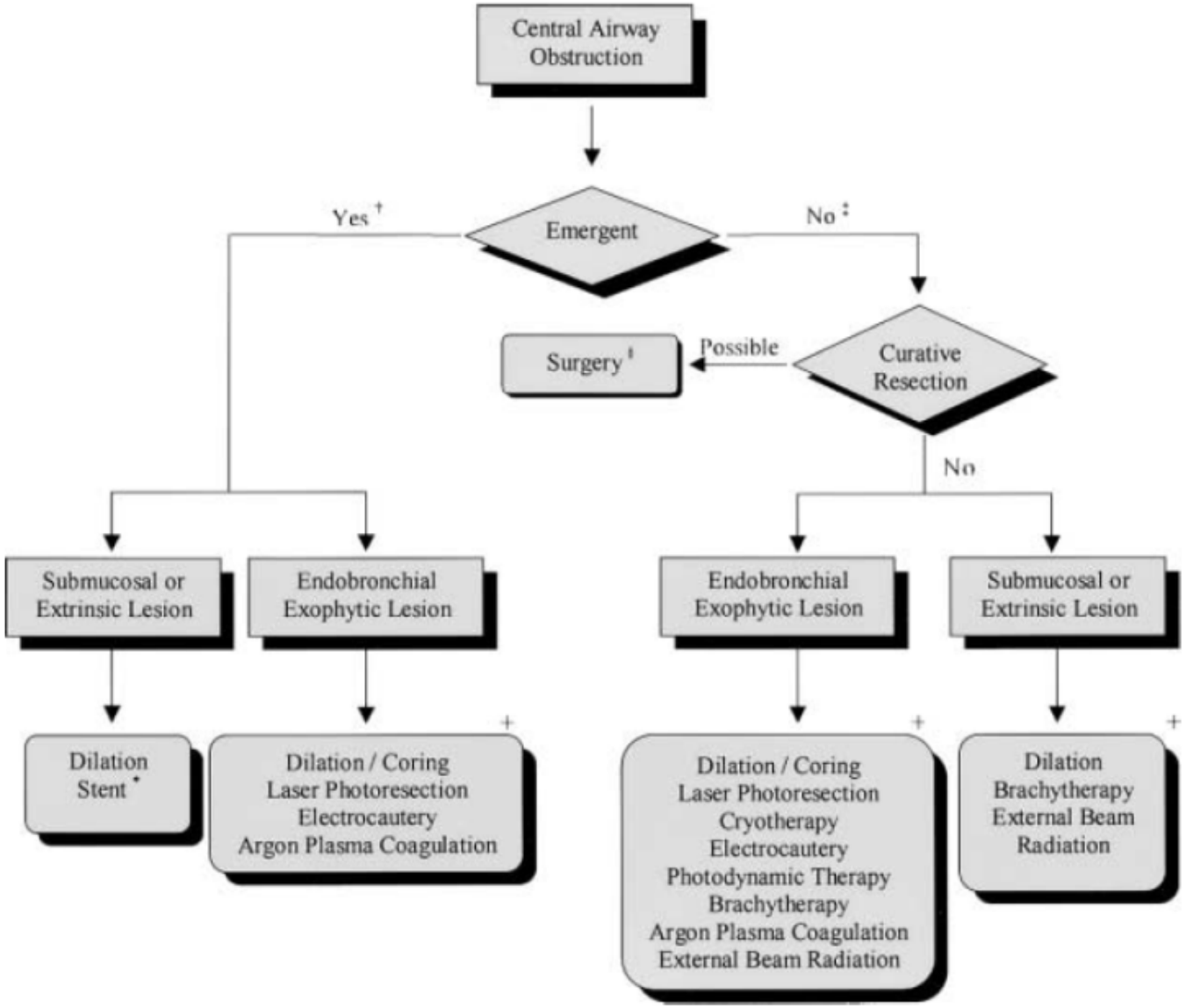

Crit Care Med 2004; **169:** 1278-1297.

今回の症例の省察

- 成人のStridorとして「急性喉頭蓋炎」が浮かび、鑑別として気道内異物、COPD・喘息を考えた。
- 実際に挿管処置中に急性喉頭蓋炎は否定的であった。
- 画像検査でも異物は否定的。
- 呼吸器管理にて通常の設定で気道内圧の上昇等はなく、COPD、喘息も否定的であった

・つまりUAOではなくCAOであり、声帯直下～末梢の気道で
挿管チューブの挿入されているまさにその区間が異常があるのか？
→鑑別として気管気管支軟化症、成人クループ症候群？

気管気管支軟化症って？

<u>びまん性あるいは限局的な気管の脆弱性⇒呼気時に気管断面積が極端に狭小化するもの</u>

分類法は様々だが、

- 先天性⇒小児では1/2100人．ほとんどの症例は乳幼児期に発見。
- 成人では後天性がほとんど

⇒気管切開や気管挿管等によるもの、

外傷によるもの、

ステロイド治療によるもの

機械的な気管の圧排によるもの、

再発性多発軟骨炎

繰り返す気道感染・・

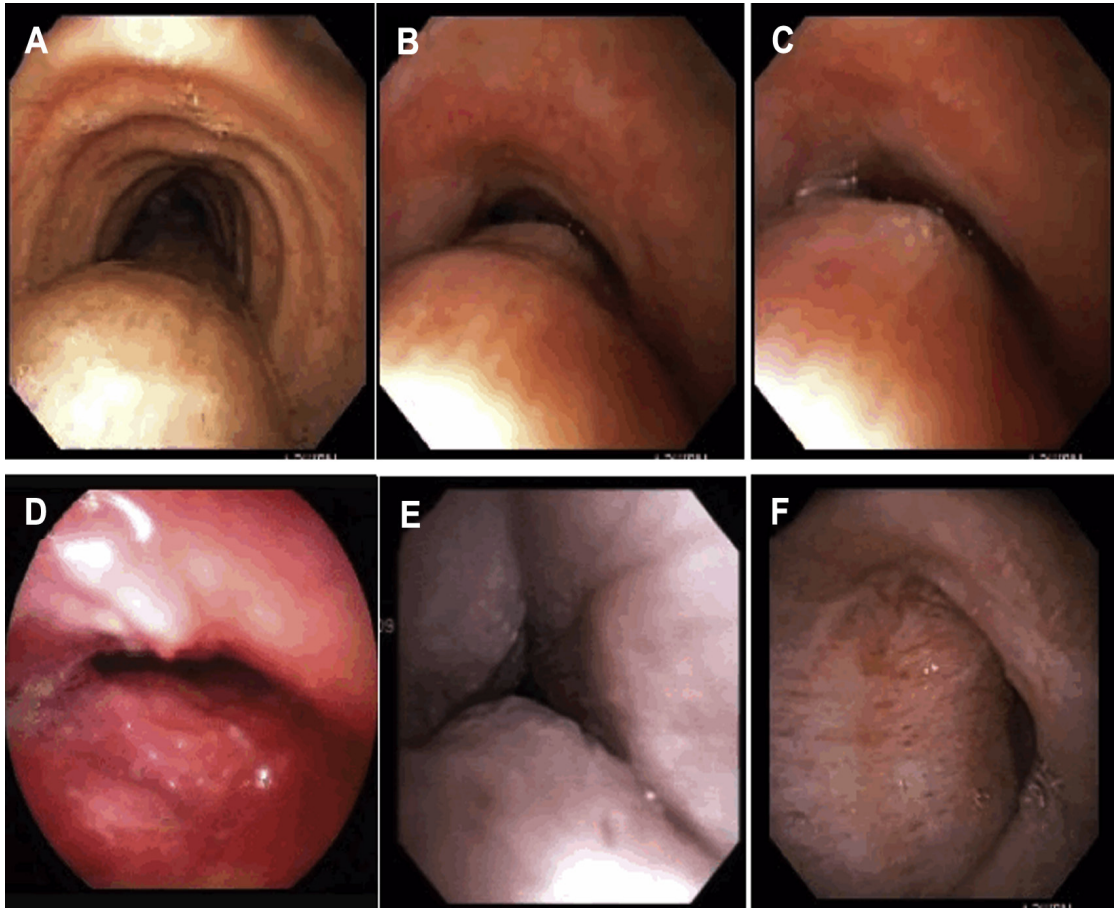

Figure 3 – *Morphological types of expiratory central airway collapse. A, Normal, physiologic dynamic airway compression (DAC). B, Excessive dynamic airway collapse (EDAC; the airway cross-sectional area [CSA] is reduced by > 50% during forced expiration). C, Severe EDAC; the airway CSA is reduced by 100% during coughing (the posterior membrane contacts the anterior cartilaginous wall). In DAC and EDAC, the cartilaginous wall is intact. D, Crescent type of tracheomalacia in which the anterior wall is flattened. E, Circumferential type of tracheomalacia in relapsing polychondritis, characterized by collapse of the entire cartilaginous ring and airway wall edema. F, Severe (100% closure) saber sheath type of tracheomalacia due to collapse of the lateral walls during expiration in a patient with posttracheostomy stricture.*

Chest 2016; **150:** 426-441.

成人クループ

- 成人発症は極めてまれ。
- 2014年までに20例程度の報告あり。
- 発症年齢は25～97歳、平均55.7±21.4歳
- 性別の記載のある例は全例女性
- 重篤な呼吸不全を起こし、小児報告例より明らかに重症
- 17例中8例は気道確保（5例が経口あるいは経鼻挿管、3例は気切）
- ウイルス同定は5例（パラインフルエンザウイルス1例、インフルエンザウイルス4例）
- ステロイド、抗生剤治療されるが経験的使用
- 全例数日で気道狭窄は改善し、入院後9日以内に退院

参考）

Woo PC, Young K, Tsang KW, et al. : Adult croup: a rare but more severe condition. Respiration 67: 684–688, 2000.

耳鼻臨床　107：10；825～832，2014

本症例では、、

- 特定機能病院へ転院後、気管切開
- CTで気管～主気管支の狭窄所見あり
- 気管支鏡検査で膜様部が怒責で容易に隆起

→気管気管支軟化症と思われ生検するも、否定的

- 現在、再発性多発軟骨炎疑われ精査中・・

Take　Home message

・成人の気道狭窄ではAirwayの確保後に、気管支鏡、画像検査による精査で原因を特定していく。

・成人気道狭窄では呼吸器管理まで要するものは喉頭蓋炎は比較的まれであり、その他の鑑別疾患を多く想起できるようにする。

・緊急気道管理コースなどを受講し、緊急気道管理に適切に対応できるようにしよう。