JHospitalist Network

Clinical Question　2018年8月13日

筋骨格系の胸痛
MCWP
(Musculoskeletal chest wall pain)

長崎医療センター　総合診療科
作成者：最勝寺佑介
監修：森英毅

分野　：症候診断
テーマ　：鑑別診断

症例

ある日の一般内科外来にて…

近医から紹介受診となった60代男性

【主訴】半年前から胸が痛みます

胸痛の評価は非常に重要。
生命を脅かす心臓疾患や肺疾患
をしっかり鑑別しましょう。

(半年も前からの胸痛なので緊急性のある
病態ではないだろう…)

症例-1

【主訴】左前胸部痛

【現病歴】来院6ヶ月前より徐々に左前胸部痛を自覚するようになった.近医にてレントゲン検査、心電図検査、血液検査を受けるも異常なく湿布や鎮痛薬で経過観察となった.その後、深吸気や仰臥位、重い荷物を持った際に左前胸部痛を自覚するようになった.運転中のシートベルトをする際に痛みが強く、手でシートベルトを胸から離さないと運転ができなくなり、近医を受診し原因精査目的に当院紹介受診となった.

症例-2

【既往歴】
高血圧、糖尿病、腰椎ヘルニア

【内服薬】
メトホルミン500mg/日
セレコキシブ400mg/日

【生活歴】
喫煙：50pack years、飲酒：ビール350ml/日

症例-3

【バイタルサイン】血圧158/81mmHg、脈拍83回/分、呼吸数16回/分、SpO2 97%(room air)、体温35.8°C

【身体所見】眼瞼結膜：貧血なし、頸部リンパ節：腫脹・圧痛なし、心音：整・心雑音なし・摩擦音なし、呼吸音：ラ音なし、左右差なし、前胸部：左第2胸肋関節に腫脹・圧痛あり・発赤なし、皮膚に皮疹・水泡形成なし、肩・胸鎖関節の圧痛・腫脹なし、他関節：腫脹・圧痛なし

【検査所見】心電図：異常なし、胸部レントゲン：異常なし、血液検査：炎症反応・リウマチ疾患等の抗体検査陰性

「外来ブースでの研修医と指導医の会話」

“胸痛できた患者さんどうだった？”

“心電図・レントゲン・血液検査も異常ないですし、
ACSや肺疾患を疑うような現病歴でもありません。
再現性のある限局した圧痛があり、咳症状もありません。
筋骨格系の痛みだと思うので
疼痛コントロールの上で帰宅でいいかと思います。”

Clinical Question

①本当に筋骨格系の胸痛なのか？

②筋骨格系胸痛の鑑別診断は？

③筋骨格系の胸痛:気をつけることは？

①本当に筋骨格系の胸痛なのか？

- 一般外来において筋骨格系の胸痛は24.5~49.8%と言われており、最も一般的な原因である.

Haasenritter J. Causes of chest pain in primary care--a systematic review and meta-analysis. Croat Med J. 2015 Oct;56(5):422-30.

- プライマリケアセッティングでの外来において、以下の4つの因子の中で2つ以上認める場合は感度63%/特異度79%で非炎症性筋骨格系胸壁痛の診断に関連する。

1.限局した筋緊張
2.刺すような痛み
3.再現性のある圧痛
4.咳がない

Bosner S,et al. Chest wall syndrome in primary care patients with chest pain. presentation,associated features and diagnosis. Fam Pract 2010;30:363.

①本当に筋骨格系の胸痛なのか？

- 胸壁痛のほとんどが体性痛で、深呼吸や寝返り、腕の動作にて増悪する. しかし、これらの関連は胸膜や心膜に関連した内臓痛にも認められる.特に限局する痛みは筋骨格系の胸痛とその他の原因の区別には役に立たない.

非筋骨格系の原因を示唆する所見
激しい痛み
頸部や腕への放散
感覚の消失
発熱
悪寒
咳
呼吸困難
腋窩や胸椎などの非典型的箇所に限局する痛み

Up To Date. Clinical evaluation of muscloskeletal chest pain. Diagnostic approach.

臨床検査を行うか行わないか？

- 筋骨格系の胸壁痛の患者に対して、臨床検査の選択は現病歴と身体所見によって判断される。

- 圧痛域を認め、腫脹やその他の筋骨格系疼痛、全身所見のない健康な患者に対しては臨床検査を行わないマネジメントも考えられる。

Up To Date. Clinical evaluation of muscloskeletal chest pain. Diagnostic approach.

②筋骨格系胸痛の鑑別診断は？

- 独立した筋骨格系胸痛症候群
- リウマチ疾患に伴う筋骨格系の胸壁痛
- 非リウマチ性全身性疾患に伴う胸壁痛

にわけて考える.

＊筋骨格構造・皮膚疾患・神経疾患、
時に心筋梗塞や肺塞栓症なども含まれる.

Musculoskeletal chest wall pain
Volume 44, No.8, August 2015 Pages 540-544
(The Royal Australian College of General practitioners 2015)

②筋骨格系胸痛の鑑別診断は？

Table 1. Musculoskeletal causes of chest wall pain

Isolated musculoskeletal pain

More common
- Costochondritis
- Lower rib pain syndromes
- Pain from thoracic spine/costovertebral joints
- Sternalis syndrome

Less common
- Stress fractures
- Tietze's syndrome
- Xiphoidalgia
- Spontaneous sternoclavicular subluxation

Rheumatic diseases

More common
- Fibromyalgia
- Rheumatoid arthritis
- Axial spondyloarthritis (including ankylosing spondylitis)
- Psoriatic arthritis

Less common
- Sternoclavicular hyperostosis
- Systemic lupus erythematosus
- Septic arthritis of the chest wall
- Relapsing polychondritis

Non-rheumatic systemic causes
- Osteoporotic fracture
- Neoplasms
  - Pathological fracture
  - Bone pain
- Sickle cell disease (rare)

●ISOLATED MCWP SYNDROMES

More common 4　Less common 4

●RHEUMATIC DISEASES CAUSING MCWP

More common 4　Less common 4

●NON-RHEUMATIC SYSTEMIC CAUSES OF MCWP

4

上記のように分類できる.

Musculoskeletal chest wall pain
Volume 44, No.8, August 2015 Pages 540-544
(The Royal Australian College of General practitioners 2015)

●ISOLATED MCWP SYNDROMES

More common 4 Less common 4

●RHEUMATIC DISEASES CAUSING MCWP

More common 4 Less common 4

●NON-RHEUMATIC SYSTEMIC CAUSES OF MCWP

4

costochondritis 肋軟骨炎

同義
・Costosternal syndrome
・Anterior chest syndrome

前胸部の筋骨格系の痛みを呈する疾患としては最もコモン(13%).
腫脹を伴わない肋骨肋軟骨・肋骨胸骨部の多部位(最も頻度が多いのは第２–５肋骨)の圧痛、打診により痛みが誘発される.
原因は不詳である.

Lower rib pain syndrome

同義
・Painful rib syndrome
・Rib-tip syndrome
・Slipping rib
・Twelfth rib
・Clicking rib

典型的には下胸部、上腹部の痛みを生じる.
肋骨縁に圧痛があり、同部位の圧迫により痛みが誘発される.
前肋骨の肋骨間線維癒着の損傷・破裂によって肋軟骨先端の亜脱臼が生じ、肋間神経を障害することが原因と考えられてるが、詳細は不明である.

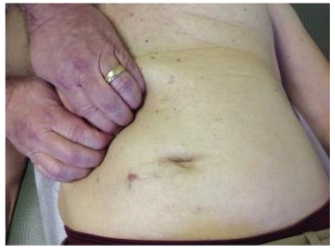

Pain from thoracic spine Costovertebral joints
胸椎-肋椎関節からの痛み

胸椎由来の痛みはプライマリケアの現場における前胸部痛の原因としてコモンである.
実際の頻度や有病率は不明.
正中線から約３–４cmの限局した痛みで、後正中線から側胸部、前胸部へ関連痛が生じる.
肋骨の動きによって肋椎関節の痛みが誘発され、関連痛が生じることもある.

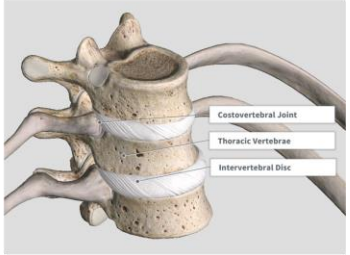

Sternalis syndrome 胸骨筋症候群

胸骨体、胸骨筋の限局した圧痛に関連した前胸部痛である.
打診により、しばしば両側性に痛みが放散する.
稀な疾患と考えられているが、スイスのプライマリケアセッティングの報告では、672名のchest wall syndromeのうち、14.4%が同疾患であり、認識されていないだけで実は頻度が高いことが報告されている.
原因は分かっていないが、自然軽快し慢性痛となる可能性は低い.

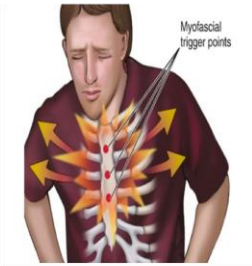

●ISOLATED MCWP SYNDROMES

More common 4 Less common 4

●RHEUMATIC DISEASES CAUSING MCWP

More common 4 Less common 4

●NON-RHEUMATIC SYSTEMIC CAUSES OF MCWP

4

Stress fractures

外傷性肋骨骨折や疲労骨折
評価目的に胸部レントゲン、骨スキャンが適応となることもある.

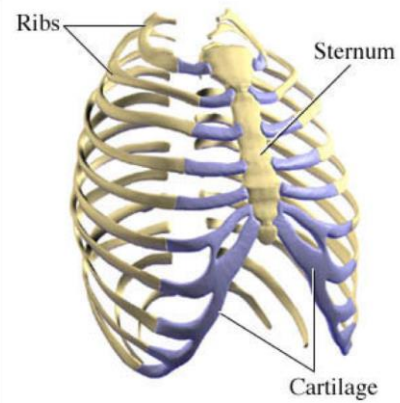

Tietze's syndrome

典型的には1箇所のみの腫脹を伴う圧痛.

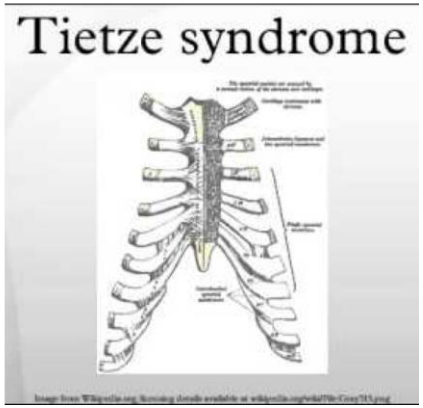

Xiphoidalgia 剣状突起痛

心臓由来の胸痛と間違われやすいmimikerが多い筋骨格痛.
心窩部痛や嘔気・嘔吐、下痢を起こすこともあり、背部や頸部、肩、胸壁への放散痛を生じることもある.

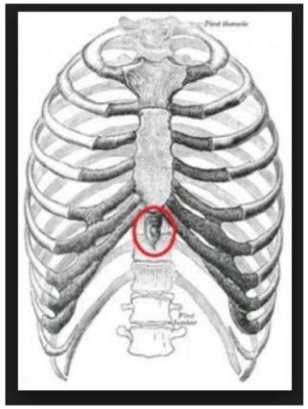

Occupational Medicine 2014;64:64–66

Spontaneous sternoclavicular subluxation
特発性胸鎖関節亜脱臼

10代の若者に起こりやすい.軽微な外傷、オーバーユースが原因となる.
断裂によって鈍痛や軽度の痛みが起こることがある.
手術適応となることは稀である.

Nakagawa T,et al. Clinical Findings and the Natural Course of a Spontaneous Sternoclavicular Joint Subluxation. The Shoulder Joint. 2001;Vol. 25,No.3:515-519.

●ISOLATED MCWP SYNDROMES

More common 4 Less common 4

●RHEUMATIC DISEASES CAUSING MCWP

More common 4 Less common 4

●NON-RHEUMATIC SYSTEMIC CAUSES OF MCWP

4

Fibromyalgia 線維筋痛症

その他の疾患で説明困難な広範囲の痛み、圧痛、不眠や倦怠感の存在は線維筋痛症を示唆する.

＊American College of Rheumatolgyの基準によって診断する.

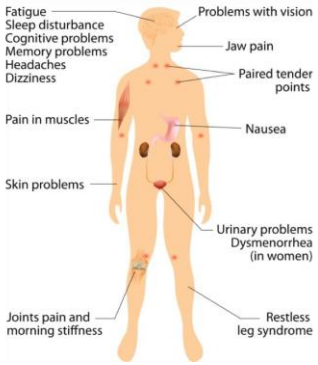

Axial spondyloarthritis 脊椎関節炎 (including ankylosing spondylitis)

炎症性腰痛を示唆する腰痛、３ヶ月以上の腰痛、45歳未満での腰痛の発症は脊椎関節炎を疑う.
皮膚や目を含む全身の診察で診断に至ることもある.
＊MRI、単純レントゲン、HLA-B27

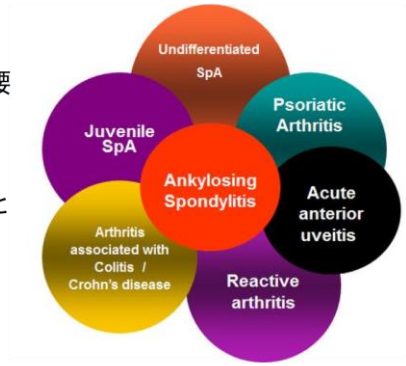

Rheumatoid arthritis 関節リウマチ

多発関節炎（滑膜炎）リウマチ因子、抗シトルリン化ペプチド(CCP)抗体、CRP、血沈などを参考に＊American College of Rheumatolgyの基準によって診断する.
一般に胸壁を侵すことは稀である.

Psoriatic arthritis 乾癬性関節炎

皮膚、爪所見が診断に重要、家族歴、リウマチ因子陰性.

●ISOLATED MCWP SYNDROMES

More common 4 Less common 4

●RHEUMATIC DISEASES CAUSING MCWP

More common 4 Less common 4

●NON-RHEUMATIC SYSTEMIC CAUSES OF MCWP

4

Sternoclavicular hyperostosis 胸肋鎖骨過形成症　異常骨化症 SAPHO症候群

・synovitis(滑膜炎)

・acune(座瘡)

・pustulosis(膿疱症)

・hyperostosis(骨肥厚症)

・osteitis(骨炎)

を5徴とする、1987年Chamotらにより報告された症候群.

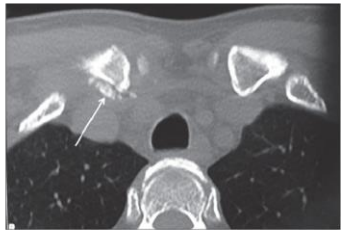

SLE 全身性エリテマトーデス



http://lupus-sle.org/world-lupus-day---may-10.html

Septic arthritis of the chest wall 化膿性関節炎

Source: Sylvia C. McKean, John J. Ross, Daniel D. Dressler, Danielle B. Scheurer: Principles and Practice of Hospital Medicine, Second Edition, www.accessmedicine.com
Copyright © McGraw-Hill Education. All rights reserved.

Relapsing polychondritis 再発性多発軟骨炎

Figure 1. Auricular involvement characterized by redness, swelling of the pinna, and sparing of the lobule

Emmungil and Aydın. Relapsing polychondritis. Eur J Rheumatol 2015;4:155-9.

●ISOLATED MCWP SYNDROMES

More common 4 Less common 4

●RHEUMATIC DISEASES CAUSING MCWP

More common 4 Less common 4

●NON-RHEUMATIC SYSTEMIC CAUSES OF MCWP

4

Osteoporotic fracture 骨粗鬆症　脆弱性骨折

急性の背部痛、身長の低下、脊椎圧迫骨折による後弯.
肋骨骨折による急性の限局した疼痛
ステロイド使用等、骨粗鬆症のリスク因子の評価を行なう.

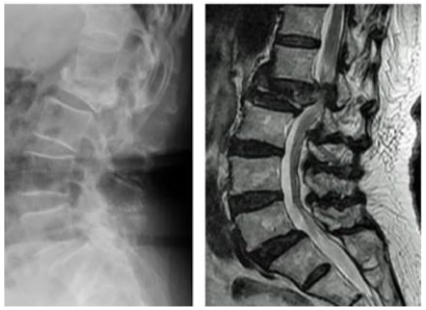

Neoplasms– Pathological fracture 悪性腫瘍　病的骨折

夜間痛や激痛を伴う場合には、骨折他、感染、悪性腫瘍等の全身性疾患を考えることが重要である.

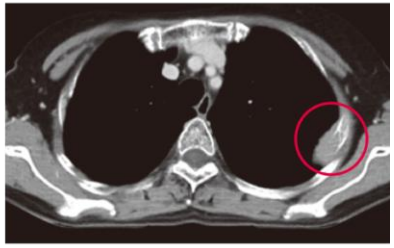

胸部CT

Neoplasms– Bone pain 悪性腫瘍による骨痛

夜間痛や激痛を伴う場合には、骨折他、感染、悪性腫瘍等の全身性疾患を考えることが重要である.

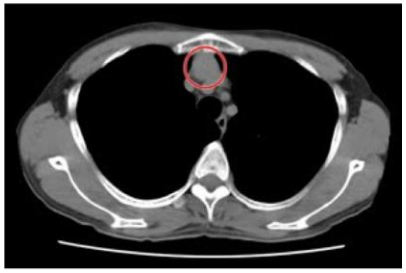

Sickle cell disease 鎌状赤血球症（稀）

鎌状赤血球症の患者では脂肪塞栓や市中肺炎などの感染症で胸痛がしばしば生じる.

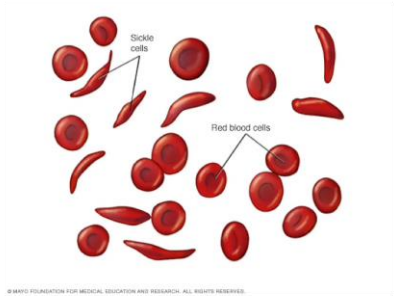

N Engl J Med. 2000 Jun 22;342(25):1855-65.Causes and outcomes of the acute chest syndrome in sickle cell disease. National Acute Chest Syndrome Study Group.Vichinsky EP

経過

- 胸鎖関節の圧痛と腫脹を認め胸鎖関節炎が考えられるが、夜間痛、トラマドールでの疼痛管理が必要なほど強い症状等のred flag signを認めたため、精査目的に胸部CT画像を施行.

- 前縦隔腫瘍(胸骨浸潤あり)を認め、その後の精査にて胸腺癌の診断となった.

●ISOLATED MCWP SYNDROMES

More common 4 Less common 4

●RHEUMATIC DISEASES CAUSING MCWP

More common 4 Less common 4

●NON-RHEUMATIC SYSTEMIC CAUSES OF MCWP

4

Osteoporotic fracture 骨粗鬆症　脆弱性骨折

急性の背部痛、身長の低下、脊椎圧迫骨折による後弯.
肋骨骨折による急性の限局した疼痛
ステロイド使用等、骨粗鬆症のリスク因子の評価を行なう.

Neoplasms– Pathological fracture 悪性腫瘍　病的骨折

夜間痛や激痛を伴う場合には、骨折他、感染、悪性腫瘍等の全身性疾患を考えることが重要である.

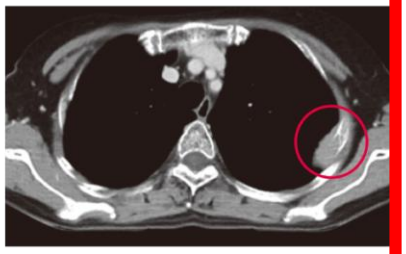

胸部CT

Neoplasms– Bone pain 悪性腫瘍による骨痛

夜間痛や激痛を伴う場合には、骨折他、感染、悪性腫瘍等の全身性疾患を考えることが重要である.

Sickle cell disease 鎌状赤血球症（稀）

鎌状赤血球症の患者では脂肪塞栓や市中肺炎などの感染症で胸痛がしばしば生じる.

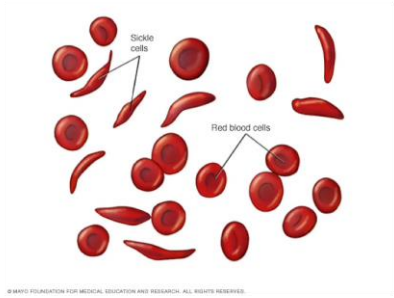

N Engl J Med. 2000 Jun 22;342(25):1855-65.Causes and outcomes of the acute chest syndrome in sickle cell disease. National Acute Chest Syndrome Study Group.Vichinsky EP

③筋骨格系の胸痛:気をつけることは？

“ In particular, the localization of pain and presence of chest wall tenderness or reproduction of pain by movements are insufficient to justify ruling out serious non-musculoskeletal causes.”

- ❖ **<u>１つの所見のみで筋骨格系の疼痛と決めうちしないこと</u>**
- ❖ **<u>筋骨格系の疼痛の中にも重大な疾患があること</u>**

Take Home Message

- 筋骨格系の胸痛は
  1.独立した筋骨格系胸痛症候群
  2.リウマチ疾患に伴う筋骨格系の胸壁痛
  3.非リウマチ性全身性疾患に伴う胸壁痛
  にわけて考える.
- それぞれcommon/uncommonにわけて4つずつの疾患のKey featureをおさえる.
- <u>常に致死的、重大な胸痛を念頭に入れておく.</u>