JHN　Clinical question
2024年1月15日

機能性ディスペプシア・胃不全麻痺へのアプローチ

分野：消化器
テーマ：診断、治療

倉敷医療生活協同組合水島協同病院
作成：内科専攻医　下山　舜也
監修：救急総合診療科　山本　勇気

症例　10歳代女性

【主訴】食思不振・早期膨満感

【現病歴】

特に既往症・併存症のない方

X-18日：起床時より食欲がなく食べられず以降学校を休んでいた

X-13日：症状持続するため近医受診し、クラリスロマイシン処方されたが食思不振改善しなかった

X-10日：食思不振・嘔吐を主訴に当院内科外来受診、腹部超音波検査施行されるも異常なし

　　ドンペリドン内服開始

X日：早期膨満感持続しており内科外来を再受診、精査目的に入院となった

ROS(+)：便秘・呑酸感

ROS(-)：関節痛、レイノー現象、日光過敏、蝶形紅斑、ドライアイ、ドライマウス、労作時呼吸困難感

【生活歴】
高校1年生　両親・きょうだいと同居

【家族歴】膠原病・神経疾患の家族歴(-)

【身体所見】
呼吸数：15回/分　SpO2：100% 脈拍：73回/分　血圧：100/72mmHg　体温：36.0°C　意識清明
身長：158.1cm 体重：41.6kg BMI：16.6kg

眼球結膜黄染・眼球結膜貧血(-)
口腔内アフタ(-)
肺音　清　心雑音を聴取せず
腹部平坦・軟　圧痛(-)　tapping pain(-)
手指ばち指(-)　チアノーゼ(-)　爪床毛細血管拡張(-)

【入院後検査結果】

血液検査：血算・生化学異常なし　抗核抗体陰性

甲状腺・副腎皮質ホルモン系正常

腹部超音波検査：胃内部の内容物貯留あり幽門部壁肥厚(-)

CVRR：3.71%

腹部MRI：閉塞起点や腫瘍増殖性疾患は判然とせず

上部消化管内視鏡検査：前日の食物残渣のためpoor study

経鼻胃管からのドレナージのうえ上部消化管内視鏡検査再検を予定したが、胆汁様の内容物が300cc程度ドレナージされた

Vater乳頭以遠の狭窄（炎症性腸疾患・リンパ腫等）を考慮し入院11日目にダブルバルーン内視鏡可能な高次施設に転院した

【転院後の経過】

造影CT：明らかな器質的異常指摘できず

上部消化管内視鏡検査：肉眼的異常なし

食道・胃2箇所・十二指腸から生検施行されたが好酸球浸潤などの異常はなし

頭部MRI/MRA：異常なし

→器質的異常は指摘されなかった

機能性ディスペプシア疑いでアコチアミド・ガスモチン開始され数口程度食事摂取可能となり当院再転院となった

転院後、分割食で経口摂取量改善傾向

メトクロプラミドのシロップ剤・エリスロマイシン処方のうえ退院、外来フォローとなった

Clinical Question

内視鏡・画像検査で異常のない上部消化管症状はどのように診療していくべきであろうか？

機能性ディスペプシア（functional dyspepsia: FD）/
胃不全麻痺（gastroparesis: GP）の定義・診断・治療を調べた

FDの疾患概念

FDの定義：

「他の器質的・全身性・代謝性疾患がなく、慢性的に心窩部痛や心窩部不快感といった上部消化管症状を呈する状態」

RomeⅣ基準では

心窩部痛症候群（epigastric pain syndrome）と

食後愁訴症候群（postprandial distress syndrome）に分類

有病率は健常者の約10-20%とされる

FDの診断

下記の警告症状があれば必ず上部消化管内視鏡を施行する

体重減少・再発性の嘔吐・出血・嚥下困難・腹部腫瘤・発熱
高齢者での新規の症状

内視鏡がすぐ施行できないプライマリ・ケア現場においては警告症状がなければFD疑いで治療開始して、症状改善しない場合に内視鏡を行うことも可能

Evidence-based clinical practice guidelines for functional dyspepsia 2021

未検査FDの9%に器質的疾患が指摘された報告もある

M. Hongo, et al. J Gastroenterol Hepatol. 2012 Jan;27(1):62-8.

FDの治療

1st lineは

①PPI/PCAB/H2ブロッカー→心窩部痛・心窩部灼熱感に対して

②AChE阻害薬（アコチアミド）→早期膨満感に対して

　処方には上部消化管内視鏡が必要

③六君子湯

2nd lineに抗不安薬・抗うつ薬・

消化管運動機能改善薬（ガスモチン・プリンペランなど）

Evidence-based clinical practice guidelines for functional dyspepsia 2021

GP(胃不全麻痺)の定義・疫学

機械的な閉塞がなく、胃内容排出遅延が起きている状態

主な症状：嘔気(93%)・嘔吐(64-84%)・上腹部痛(46-90%)、
早期膨満感(60-86%)、食後の膨満感、体重減少

上腹部痛が主訴になるのは18%で、疼痛主体の場合は他疾患の可能性を考慮すべき

Gastroparesis: Etiology, clinical manifestations, and diagnosis, UpToDate

6.3/10万人年の頻度で発生

4：1程度で女性に多いとされる

Stanghellini V. Gastroenterology. 1996; 110: 1036-1042

1型DM・2型DMのそれぞれ4.6%・1.3%が罹患する

FDとGPの関係

FDとGPは異なる疾患であるが、オーバーラップすることもある

病態としてGPは単純に胃排泄遅延を生じる一方、FDは胃排泄の遅延・加速のどちらもあり、消化管の過敏を伴う

FD全体の10-20%が胃排泄遅延を伴うとされ、それらはGPとのオーバーラップと考えられる

Evidence-based clinical practice guidelines for functional dyspepsia 2021

GPの原疾患

①原発性　約半数を占める

②糖尿病性

5年以上罹患している場合、自律神経症状として発症しうる

200mg/dL以上の高血糖状態も胃排泄遅延を生じるとされる

原発性では早期膨満感や腹痛の訴えの頻度が高い一方、糖尿病性では嘔気嘔吐の頻度が高い

③ウイルス性

ノロウイルス・ロタウイルスなどの先行感染を伴う

伝染性単核球後に発症した症例報告もあり

M Vassallo, et al. Gastroenterology. 1991 Jan;100(1):252-8.

GPの原疾患

④薬剤性

オピオイド/α2受容体作動薬/三環系抗うつ薬/Ca拮抗薬/ドパミン作動薬/抗コリン薬/オクトレオチド/GLP-1作動薬/シクロスポリン/免疫チェックポイント阻害薬

⑤術後

食道・胃十二指腸・膵臓の迷走神経の損傷によるもの

⑥神経疾患

Parkinson病や副交感神経系の障害など

⑦自己免疫性

小細胞癌等による傍腫瘍症候群、強皮症など

GPの診断

胃排泄シンチグラフィーが診断のゴールドスタンダードとされる

48－72時間　胃排泄に影響を与える薬を中止する

^{99m}Tcで標識した玉子を摂取し、通過性をシンチグラフィで評価

4時間で10%以上または2時間で60%以上の残渣があれば陽性

定量的なので重症度判定にも用いられる

研究向けの診断基準であり実際は8割以上が臨床診断されている

Syed AR, et al. J Clin Gastroenterol. 2020;54(1):50.

GPの治療

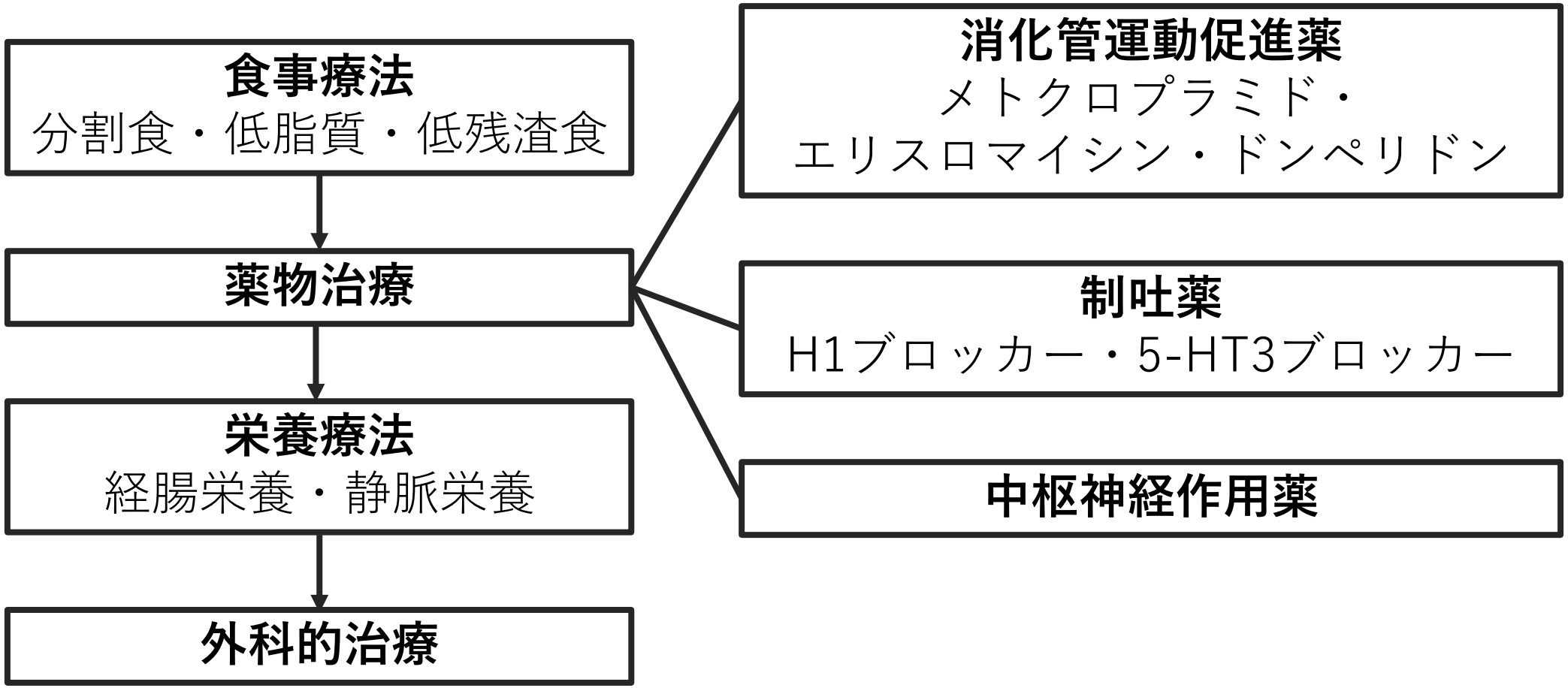

Michael C, at al. Am J Gastroenterol. 2022 Aug 1;117(8):1197-1220.

GPの薬物療法～消化管運動促進薬

・メトクロプラミド

5mg毎食前から開始し、1日40mgまで漸増可能　錐体外路症状の出現に注意

症状を見ながら漸減、2週間程度の休薬期間を挟む

・ドンペリドン

不整脈リスクあり、QT延長のある場合は使用を避ける

・エリスロマイシン

モチリン作動薬として作用する。耐性化するため4週間以内の使用に留める

限られたRTだが43%(26/60)で胃不全麻痺が改善した報告あり

Maganti K, et al. Am J Gastroenterol. 2003;98(2):259.

GPの薬物療法～制吐薬・中枢神経作用薬

・制吐薬

消化管運動促進薬無効の場合、H1ブロッカー（ジフェンヒドラミン）、
5HT3ブロッカー（オンダンセトロン）が検討される
しかし、これらの薬剤のGPに対する有効性は示されていない

・中枢神経作用薬

ミルタザピン15mgが嘔気嘔吐の軽減に有効だった前向き研究はある

Shinjini K, et al. World J Gastroenterol. 2014 Jun 7; 20(21): 6671–6674.

ノルトリプチリンはRCTでは有効性示されず

Parkman HP, et al. JAMA. 2013;310(24):2640.

GPの予後

米国の3次病院における後ろ向き観察研究では死亡率7%、
22%の症例で6年以上の長期の経腸栄養が必要だった

I Soyan, et al. Dig Dis Sci. 1998 Nov;43(11):2398-404.

しかし、一般の軽症例も含めた予後の研究はない

A Kumar, et al, Gastroparesis, StatPearls, 2022

ウイルス性のものは1年以内に改善するとされる

Sigurdsson L, et al. J Pediatr. 1997 Nov;131(5):751-4.

本症例での検討

本症例は血液検査・造影CT・MRI・上部消化管内視鏡検査で器質的異常を指摘できなかったが、胃の排泄遅延が起きている状態だった

内視鏡所見から排泄遅延が明らかであり、シンチグラフィは施行しなかったが胃不全麻痺疑いとして治療を行った

メトクロプラミドの内服で緩徐に症状軽快しつつあり、外来で経過を見ていく方針とした

まとめ

- FDは有病率が高い一方で病態の解明が不十分であり、
  診断・治療の難しさがある。国内のガイドラインが発行されている

- GPはFDと比較すると稀だが、糖尿病性・特発性が多くを占める

- FD・GPはオーバーラップする例もあるが、
  背景疾患や適した薬剤が異なるため区別が必要